THESIS

MUNICH

1967

Untersuchungen zur Brauchbarkeit der Naphthol-AS-D-Chloracetat-Esterase-Reaktion für den Nachweis von Histiocyten

LANE MEDICAL LIBRARY
STANFORD U IVERSITY
300 PASTEUR DRIVE
PALO ALTO, CALIF. 94304

Joachim Goth
München

1967

Digitized by the Internet Archive
in 2026

https://archive.org/details/IA40153723_0183

Aus dem Pathologischen Institut
des Städtischen Krankenhauses München-Schwabing
Vorstand: Prof. Dr. E. Langer

ntersuchungen zur Brauchbarkeit der Naphthol-AS-D-Chloracetat-Esterase-Reaktion für den Nachweis von Histiocyten

Inaugural - Dissertation
zur Erlangung der Doktorwürde in der gesamten Medizin
verfaßt und einer Hohen Medizinischen Fakultät
der Ludwig-Maximilians-Universität zu München

vorgelegt von

J o a c h i m G o t h

aus München

München 1967

Berichterstatter: Prof. Dr. E. Langer
Mitberichterstatter: Prof. Dr. W. Büngeler

Dekan: Prof. Dr. F. Holle

Tag der mündlichen Prüfung: 3.10.1967

Fotodruck: Mikrokopie GmbH, 8 München 22, Bruderstraße 9

Einleitung

Auf der Suche nach chromogenen Substanzen zum histochemischen Nachweis von Esterasen synthetisierte Gomori im Jahre 1953 die Verbindung Naphthol-AS-Chloracetat. Mit ihr stellte er eine besondere Esterase in normalen und leukotischen Zellen der myeloischen Reihe sowie in Gewebsmastzellen dar, mit Ausnahme der Myeloblasten, die keine positive Reaktion geben. Später bestätigte Burstone diese Befunde und verwandte im Gegensatz zu Gomori das von ihm im Jahre 1957 erstmals synthetisierte Substrat Naphthol-AS-D-Chloracetat (NASDCL), das durch seine besonders intensive Reaktion eine genauere Lokalisation des Reaktionsproduktes ermöglicht.

Bei diesem Fermentnachweis handelt es sich nach Schümmelfeder um eine Azofarbstoffmethode, bei der ein zur Farbstoffkuppelung geeignetes Molekül mit der vom Ferment abzuspaltenden Gruppe bestückt wird. Die fermentative Abspaltung dieser Gruppe erfolgt bei Anwesenheit des kuppelungsfähigen Diazoniumsalzes, so daß es durch die Reaktion der beiden Kuppelungspartner sofort zur Bildung eines unlöslichen roten Farbstoffes kommt.

Moloney, McPherson und Fliegelman wiesen in ihren Untersuchungen mit dem Substrat NASDCL ebenfalls eine sehr starke Enzymaktivität in den weißen Zellen des peripheren Blutes und des Knochenmarkes beim Menschen nach. In Übereinstimmung mit Gomori fanden sie die Esterase-Aktivität nicht nur in segmentkernigen Granulocyten sondern auch in unreifen Zellen der myeloischen Reihe. Die Stammzellen, die eosinophilen und basophilen Granulocyten, die Lymphocyten, Monocyten, Plasmazellen und Megakaryocyten sowie die Erythrocyten und ihre Vorstufen gaben keine positive Enzymreaktion. Ebenso wie Gomori waren Moloney, McPherson und Fliegelman von der starken Fermentaktivität der Mastzellen im Knochenmark beeindruckt. Außerdem wiesen diese Autoren auf die starke Esteraseaktivität in den Histiocyten des Knochenmarkes und der anderen Organe hin. Leder und Crespin sowie Leder und Nicolas erwähnen aufgrund ihrer fermenthistochemischen Untersuchungen mit dem Substrat NASDCL keine Fermentaktivität in Histiocyten. Im Gegensatz dazu stellte Meister erneut die Histiocyten in Histiocytomen der Haut durch den Nachweis der NASDCL-Esterase in der Modifikation von Leder dar, in der man an Stelle des Kuppelungsalzes Fast Garnet GBC das Diazoniumsalz Pararosanilin verwendet. Meister untersuchte mit dieser Methode zwölf Histiocytome und wies dabei regel-

mäßig unter den Geschwulstzellen eine wechselnde Zahl von Histiocyten durch ihre leuchtend rote Farbe als Folge der positiven Esterase-Aktivität nach.

Diese gegensätzlichen Angaben über die Darstellung der NASDCL-Esterase zum Nachweis von Histiocyten war der Anlaß, in eigenen Untersuchungen die Brauchbarkeit dieser Methode zu überprüfen, da bis jetzt der Histiocyt vorwiegend gestaltlich und teilweise funktionell definiert wird, so daß ein für diese Zellform faßbares charakteristisches und konstantes Kriterium sehr wünschenswert wäre.

Methodik

Zur Untersuchung wurde die Haut, die Schleimhaut der Schnauze und der Zunge einschließlich ihrer Muskulatur, sowie die Leber, Milz, Niere und Herzmuskulatur der üblichen Laboratoriumstiere: Maus, Goldhamster, Ratte, Meerschweinchen und Kaninchen verwendet. Nach Dekapitation der Tiere in Äthernarkose fixierten wir das lebensfrisch entnommene Gewebe in 10%-igem neutralem Formol 24 Std. bei Zimmertemperatur und betteten es in üblicher Weise in Paraffin ein. Außerdem erzeugten wir bei der Maus Talkumgranulome und prüften an

ihnen die NASDCL-Reaktion der Histiocyten. Die Granulome erhielten wir 11 Tage nach Applikation von o,3 ml einer 1o%-igen wässrigen Aufschwemmung von Talkum unter die Rückenhaut der Tiere. Schließlich untersuchten wir in gleicher Weise aus dem bioptischen Untersuchungsgut des Institutes eine reaktive entzündliche Hyperplasie des Lymphknotens, ein Histiocytom, einen Stimmbandpolypen, eine chronische Bursitis und ein Fremdkörpergranulom.

Von allen in Paraffin eingebetteten Geweben wurden fünf fortlaufende je 6-8 µ dicke Schnitte angefertigt. Den ersten färbten wir mit Haemalaun-Eosin, den zweiten mit Eisenhaematoxylin-Pikrofuchsin-Elastica nach van Gieson. Auf den dritten Schnitt ließen wir zur Markierung der Mastzellen eine o,1%-ige Toluidinblaulösung in 6o%-igem Äthanol nach Romeis 1 Std. lang einwirken. Die gefärbten Schnitte wurden rasch durch die aufsteigende Alkoholreihe geführt und mit Caedax eingedeckt.

Die Darstellung der Esterase mit NASDCL erfolgte an den übrigen Schnitten nach der Methode von Moloney, McPherson und Fliegelman: Für die Inkubationslösung A lösten wir 1o mg Fast Garnet GBC-Salz in 5,o ml Aqua dest. und stellten die Lösung mit 5,o ml Veronalpuffer durch das Ph-Meter auf Ph 7,4 ein. Für die Lösung B

lösten wir 1o mg NASDCL unter leichtem Schütteln in o,5 ml Aceton, schütteten dann die Lösungen A und B unter kräftigem Rühren zusammen und filtrierten den entstandenen milchig-hellroten, flockigen Niederschlag ab. Das klare, etwas rötliche Filtrat tropften wir als Medium bei Zimmertemperatur auf die dem Objektträger fest anhaftenden, entparaffinierten Schnitte und inkubierten 3o Min. lang. Danach wurden die Schnitte in fließendem Leitungswasser gut abgespült, 3 Min. mit saurem Haemalaun nach M a y e r gefärbt und in Karion F eingedeckt.

Bei der mikroskopischen Auswertung erfaßten wir zunächst alle Zellen mit positiver NASDCL-Reaktion durch ihre kräftig roten Granula im Cytoplasma und stuften sie dann nach Zahl, Lokalisation und morphologischen Kriterien entsprechend den untersuchten Geweben ein. Außerdem verglichen wir die NASDCL-Schnitte nach denselben Gesichtspunkten mit dem durch Toluidinblau gefärbten Zweitschnitt derselben Serie.

E r g e b n i s s e

A) Laboratoriumstiere: Ratte und Goldhamster haben annähernd den gleichen Gehalt an NASDCL-Esterase-positiven Zellen (Tab.).

Zahlreich findet man sie im Unterhautzellgewebe der Schnauze und des Rückens sowie im Bindegewebe der Zunge. Im Gegensatz dazu enthält das Bindegewebe des Herzens, der Leber und Niere sowie die Milz nur wenige NASDCL-Esterase positive Zellen. Im Herzmuskel kommen sie unter dem Epicard und in den schmalen Interstitien um die Gefäße vor. In der Leber liegen sie um größere Äste der A.hepatica propria und der Pfortader, in geringer Zahl auch in den periportalen Feldern und ihren septalen Ausläufern. In der Niere und Milz findet man sie vereinzelt in der Kapsel und zahlreich im Hilusfettgewebe beider Organe. Die Zahl der NASDCL-Esterase positiven Zellen im Bindegewebe des Herzens, der Leber, Niere und Milz ist im Gegensatz zum Bindegewebe der Haut aus Schnauze und Rücken sowie der Zunge wesentlich geringer (Tab.).

Bei der Maus ist die Verteilung der NASDCL-Esterase positiven Zellen ähnlich, zahlenmäßig aber gegenüber der Ratte und dem Goldhamster deutlich vermindert. Das Meerschweinchen und Kaninchen enthalten in keinem der untersuchten Gewebe NASDCL-Esterase positive Zellen (Tab.).

Die Lokalisation und das Aussehen der NASDCL-Esterase positiven Zellen sind in der Haut der Schnauze und des Rückens bei Ratte, Goldhamster und Maus annähernd gleich (Abb.1 b-d). Die subepidermale Schicht des Corium enthält vorwiegend

kleine NASDCL-Esterase positive Zellen von runder bis längsovaler oder auch polygonaler Form. Sie haben runde, oft exzentrisch liegende Kerne von wechselndem Chromatingehalt. Im Gegensatz dazu enthält das subcutane Fettgewebe große cytoplasmareiche, meist rundliche Zellen mit runden Kernen. Die subepidermalen NASDCL-Esterase positiven Zellen haben entweder ein homogenes rotes oder von kleinen roten Granula durchsetztes Cytoplasma im Gegensatz zu den Zellen des subcutanen Bindegewebes mit ihren auffallend großen, oft vakuolig aufgehellten Granula. Diese Zellen liegen meistens in kleinen Gruppen unmittelbar um die Blutgefäße.

Auch in der Zunge kann man zwei Zellformen unterscheiden, die sich weniger durch ihre Lage und die Dichte der Kerne sondern durch ihren verschiedenen Gehalt an Cytoplasma unterscheiden. Unter dem Epithel der Schleimhaut und in den schmalen Interstitien der angrenzenden quergestreiften Muskulatur befinden sich längsovale Zellen mit einem teils rot granulierten, teils rötlich homogenen Cytoplasma und einem kleinen Kern von lockerer Chromatinstruktur. Um die Blutgefäße und im zellarmen Bindegewebe kommen dagegen große, cytoplasmareiche, vorwiegend abgerundete oder längsovale Zellen vor, oft mit Vakuolen in den roten Granula ihres Zelleibes. Solche Granula können manchmal auch außerhalb, aber meist in unmittelbarer Nachbarschaft der NASDCL-Esterase

positiven Zellen liegen, die dann nur noch wenige Granula in ihrem Cytoplasma haben.

Formunterschiede kennzeichnen auch die NASDCL-Esterase positiven Zellen im Herzmuskel, die aber wesentlich geringer sind als in der Zunge und Haut.

In der Kapsel der Niere und Milz überwiegt die kleine, im Fettgewebe des Hilus die große, cytoplasmareiche Zellform. In der Leber liegen beide Varianten um größere Gefäße und in den periportalen Feldern.

Die NASDCL-positiven Zellen zeichnen sich in den korrespondierenden, mit Toluidinblau gefärbten Schnitten durch eine deutliche Metachromasie ihres Cytoplasma aus. Die Häufigkeit, Lokalisation und die morphologischen Kriterien der mit Toluidinblau dargestellten Zellen decken sich eindeutig mit den der NASDCL-Esterase positiven (Tab.). Ihr Cytoplasma stellt sich mit Toluidinblau manchmal homogen metachromatisch dar, enthält aber vorwiegend zahlreiche metachromatische Granula. Auch außerhalb der Zellen liegen stellenweise metachromatisch gefärbte Granula, oft in kleinen Gruppen, genau so wie die NASDCL-Esterase positiven Granula. Die Zellkerne sind wegen der sehr dichten und intensiv metachromatischen Granula kaum zu sehen. Nur manchmal erkennt man im

Zelleib exzentrisch gelegene, zart blau gefärbte Kerne mit zwei Nukleolen, wenn an diesen Stellen Cytoplasmagranula nicht vorhanden sind. Beim Meerschweinchen und Kaninchen fehlen derartige mit Toluidinblau metachromatisch anfärbbare Zellen in allen untersuchten Geweben.

B) Talkumgranulom der Maus: Die 11 Tage alten Granulome bestehen aus zahlreichen Makrophagen mit phagocytierten Talkumteilchen sowie Histiocyten und kollagenem Bindegewebe, das eine schmale Kapsel um die Granulome bildet. In den Randteilen liegen außerdem zahlreiche Mastzellen. Nur sie geben eine positive NASDCL-Reaktion und eine Metachromasie mit Toluidinblau

C) Bioptisches Untersuchungsmaterial:

1. Unspezifische chronische Entzündung des Unterhautzellgewebes (E 2686/66) mit jungen Bindegewebszellen und zahlreichen Histiocyten sowie herdförmig Lymphocyten, Plasmazellen und einzelnen Mastzellen. Mit der NASDCL-Esterase Reaktion stellen sich die Granula der Mastzellen rot, mit Toluidinblau metachromatisch dar, die Histiocyten jedoch nicht.

2. Reaktive Hyperplasie der Retikulumzellen in einem Lymphknoten (E 617/67) mit einzelnen Mastzellen in der Organkapsel.

Nur die Mastzellen geben eine positive Reaktion mit NASDCL und Toluidinblau.

3. Histiocytom der Haut (E 747/67) mit einzelnen NASDCL-Esterase positiven Zellen, die sich auch mit Toluidinblau metachromatisch anfärben und gestaltlich Mastzellen entsprechen. Die Geschwulstzellen selbst geben keine positive NASDCL-Esterase-Reaktion.

4. Sog.Stimmbandpolyp (E 2127/66) mit aufgelockertem bindegewebigem Grundstock, einzelnen Granulocyten, sehr wenigen Mastzellen und einigen eindeutigen Histiocyten. Die Histiocyten sind in der NASDCL-Esterase-Reaktion negativ im Gegensatz zu den Granulocyten und Mastzellen.

5. Chronische Bursitis (E 1484/67) mit einigen Mastzellen und Gruppen von Histiocyten. Eine positive NASDCL-Esterase-Reaktion und Metachromasie mit Toluidinblau nur an den Mastzellen festzustellen.

6. Fremdkörpergranulome (E 1484/67) mit Fremdkörperriesenzellen, Histiocyten, Plasmazellen, jungen Bindegewebszellen und einzelnen Mastzellen. Nur die Mastzellen sind NASDCL-Esterase positiv und metachromatisch mit Toluidinblau dargestellt.

Diskussion

Die eindeutige morphologische Bestimmung des Histiocyten ist lichtmikroskopisch nicht immer mit genügender Sicherheit möglich, ebenso nach Lever seine Abgrenzung vom Fibroblasten, so daß neben der Suche nach charakteristischen Unterscheidungsmerkmalen dieser beiden Zelltypen sich auch die Frage nach der Herkunft der Histiocyten und ihrer histogenetischen Beziehung zu den anderen Bindegewebszellen anbietet. Nach v. Möllendorff sind die Histiocyten eine besondere Funktionsform der Fibrocyten, die sich unter der Wirkung bestimmter Reize aus dem Fibrocytennetz lösen. Dabei runden sie sich unter Einziehnng ihrer Fortsätze ab, werden amöboid, entwickeln eine lebhafte Phagocytose und wandeln sich nach Sistieren der Reize wieder in Fibrocyten um. Im Gegensatz dazu entsprechen nach Maximow die Histiocyten einem einseitig differenzierten, spezifischen Zelltyp, der einen reversiblen Form- und Funktionswandel vom Fibrocyt zum Histiocyt ausschließt. Seine Stammzellen sind hämatogenen Ursprungs und entwickeln sich aus mononucleären basophilen Rundzellen, besonders den großen Lymphocyten und Monocyten, die durch entzündliche Reize aus der Blutbahn auswandern und ursprünglich dem reticuloendothelialen Gewebe entstammen. Auch Marchand, Herzog,

Chassel, Aschoff halten wie Maximow die Fibrocyten und Histiocyten für zwei verschiedene Zellformen. Einige von ihnen stimmen Maximow zu, die Stammzellen der Histiocyten seien vorwiegend die Monocyten des Blutes im Gegensatz zu Herzog und Marchand, die als Mutterzelle der Histiocyten die Zellen der Adventitia um kleine Blutgefäße in Entzündungsfeldern annehmen. Die elektronenoptischen Untersuchungsergebnisse von Giese-king machen den Histiocyten als eine selbständige Zellform wahrscheinlich.

Unsere Untersuchungen mit der NASDCL-Esterase-Reaktion tragen zur Klärung dieser Frage nicht bei. Sie geben an den Paraffinschnitten der in Formol fixierten Gewebe bei Ratte, Goldhamster und Maus einen wechselnden Gehalt an Zellen mit positiver Reaktion (Tab.), aber auch eine Metachromasie mit Toluidinblau. Beim Meerschweinchen und Kaninchen findet man in den gleichen Geweben keine derartigen Zellen. Alle NASDCL-Esterase positiven Zellen haben bei geringen Formunterschieden die gleichen morphologischen Eigenschaften: Es sind verschieden große, cytoplasmareiche Zellen teils rund, teils längs-oval bis spindelig, deren Gestalt scheinbar weitgehend durch die Art des umgebenden Bindegewebes bestimmt wird, wie es Holmgren und Wilander für die Gewebsmastzellen beschreiben. In den subepidermalen Schichten des Coriums sind diese Zellen klein, polyedrisch

bis spindelig, im subcutanen Bindegewebe groß, cytoplasmareich und rund bis längsoval. Der meist runde Kern hat eine lockere Chromatinstruktur und liegt oft exzentrisch. Das Cytoplasma dieser Zellen färbt sich beim Esterase-Nachweis teils homogen rot, teils stellen sich viele, dichte rote Granula dar. Die Größe dieser Granula variiert. Besonders groß sind sie in den cytoplasmareichen, NASDCL-Esterase positiven Zellen der Subcutis. Sie liegen teilweise auch in kleinen Gruppen extrazellulär. Ob diese Granula aktiv von der Zelle in die Umgebung ausgeschleust oder artifiziell beim Herstellen der Schnitte herausgepreßt wurden, läßt sich in Übereinstimmung mit B a r g m a n n nicht genügend sicher entscheiden.

Vergleicht man die NASDCL-Reaktion mit der an korrespondierenden Schnitten durchgeführten Toluidinblaufärbung (Tab.), so ergibt sich eine Identitat der Esterase positiven Zellen nach Zahl, Lokalisation und Form mit den durch Toluidinblau metachromatischen Zellen. Vergleicht man formal diese Zellen mit den Histiocyten, so ergeben sich Unterschiede: Der Histiocyt ist unregelmäßig geformt mit großem rundem bis ovalem, oft gekerbtem, locker retikuliertem Kern und randständigen Verdichtungen. Sein im Verhältnis zum Kern reichliches Cytoplasma färbt sich schwach basophil und enthält oft körnige Einschlüsse, Vakuolen, Fett und Lipoidtröpfchen

(Abb. 1a). Im Gegensatz dazu haben die NASDCL-Esterase positiven Zellen vorwiegend eine runde bis ovale Form und kleine runde Kerne sowie vor allem dichte, über die ganze Zelle gleichmäßig verteilte Granula, die sich mit Toluidinblau eindeutig metachromatisch darstellen (Abb.1 b-d). Diese morphologischen und färberischen Eigenschaften belegen hinreichend die Annahme: die NASDCL-Esterase positiven Zellen in den untersuchten Geweben sind nicht Histiocyten sondern Mastzellen des Bindegewebes.

Ebenso geben die Histiocyten in den durch Biopsie gewonnenen menschlichen Geweben keine positive NASDCL-Reaktion. Auch beim Histiocyten konnten wir im Gegensatz zu M e i s t e r keine Histiocytom mit der NASDCL-Esterase Reaktion darstellen. sondern nur wenige Zellen, die nach der Metachromasie ihrer Granula mit Toluidinblau und nach ihrer Gestalt einwandfrei als Mastzellen anzusprechen sind, was mit den Untersuchungsergebnissen von S c h a e f e r und F i s c h e r übereinstimmt. Auch in den Fremdkörpergranulomen der menschlichen Haut und in den experimentell erzeugten Talkumgranulomen bei der Maus sind die Histiocyten NASDCL-Esterase negativ.

Der negative Ausfall der NASDCL-Esterase-Reaktion beim Kaninchen und Meerschweinchen ist besonders auffallend. Als mögliche Ursache für das Fehlen der Enzymreaktion bei diesen

Laboratoriumstieren kommt eine hohe Vulnerabilität der Granula in den Mastzellen bestimmter Tierarten in Betracht, so daß sie sehr leicht zerstört werden, was Schauer und Eder für das Kaninchen annehmen. Im Gegensatz dazu findet man aber beim Meerschweinchen Mastzellen mit histochemisch nachweisbarer Aktivität anderer Fermente, wie die der Leucylaminopeptidase, der ATP-ase und der β-Glucuronidase, Fermente, die in den Mastzellen der Ratte, der Maus und des Goldhamsters ebenfalls vorkommen. Die negative NASDCL-Esterase-Reaktion in den Mastzellen des Meerschweinchens ist deshalb entweder auf das Fehlen dieses Enzyms zurückzuführen, oder die Aktivität des Fermentes ist in diesen Zellen so gering, daß man sie mit der verwendeten Methode nicht erfaßt.

Aufgrund der durchgeführten Untersuchungen können die Histiocyten bei den verschiedenen Laboratoriumstieren und beim Menschen mit der NASDCL-Esterase-Reaktion an den in Formol fixierten und in Paraffin eingebetteten Geweben nicht dargestellt werden, was mit den Untersuchungen von Schaefer und Fischer an Histiocytomen übereinstimmt, so daß diese Methode zur Abgrenzung der Histiocyten von anderen Bindegewebszellen nicht geeignet ist. Die von Moloney beschriebene Darstellung dieser Zellen bezieht sich offenbar nur auf sehr schonend fixiertes Gewebe.

Dabei werden nach G o m o r i Chloracylester auch von jenen empfindlichen Esterasen hydrolysiert, die bei längerer Fixierung in Formol und durch die Einbettung in Paraffin inaktiviert werden. Die NASDCL-Esterase-Reaktion kann man deshalb nicht als verläßliche histochemische Methode zur Erfassung und Abgrenzung der Histiocyten in tierischen und menschlichen Geweben verwenden, so daß die lichtmikroskopische Erfassung der Histiocyten im Schnittpräparat zunächst noch nach gestaltlichen Kriterien erfolgen muß.

Z u s a m m e n f a s s u n g

Die Brauchbarkeit der NASDCL-Esterase-Reaktion nach M o l o n e y, M c P h e r s o n und F l i e g e l m a n zur Darstellung und damit zum Nachweis der Histiocyten wurde an verschiedenen Geweben der Maus, des Goldhamsters, der Ratte, des Meerschweinchens und Kaninchens sowie am experimentell erzeugten Talkumgranulom der Maus und am menschlichen bioptischen Untersuchungsmaterial geprüft.

Die gefundenen Esterase positiven Zellen erwiesen sich beim

Vergleich mit der Toluidinblaufärbung als Mastzellen. Die Histiocyten stellten sich nicht dar. Beim Meerschweinchen und Kaninchen fehlen NASDCL-positive und Toluidinblau metachromatische Zellen, was beim Kaninchen möglicherweise auf der leichten Zerstörbarkeit der Mastzellen und beim Meerschweinchen entweder auf dem Fehlen des Fermentes oder auf seiner zu geringen Aktivität beruhen kann.

Die NASDCL-Esterase-Reaktion der verwendeten Modifikation ist somit als Standardmethode zur Darstellung der Histiocyten nicht geeignet.

Inhaltsübersicht

1. Einleitung

2. Methodik

3. Ergebnisse:

   a) Gewebe verschiedener Laboratoriumstiere

   b) Experimentell erzeugtes Talkumgranulom der Maus

   c) Bioptisches Untersuchungsmaterial

4. Diskussion

5. Zusammenfassung

6. Literaturverzeichnis

Tabelle

Zahl der NASDCL-Esterase-positiven
und der mit Toluidinblau metachromatischen Zellen
in den untersuchten Geweben der Laboratoriumstiere je
Blickfeld bei 45o-facher Vergrößerung: +++ = mehr als
1o Zellen; ++ = bis 5 Zellen; + = o-1 Zelle.

Abb. 1 Histiocyt und Mastzelle aus der Haut der Ratte:

Histiocyt mit negativer NASDCL-Esterase-Reaktion (a)
Mastzelle mit positiver NASDCL-Esterase-Reaktion (b)
Mastzelle mit positiver NASDCL-Esterase-Reaktion (c)
und
positive Metachromasie durch Toluidinblau (d); Formol,
Vergr. 1ooo-fach.

Literaturverzeichnis

ASCHOFF,L.: Ein Beitrag zur Lehre von den Makrophagen auf Grund von Untersuchungen des Herrn Dr. KIYONO. Verh.Dtsch.Path.Ges. 16, 1o7-11o (1913).

BARGMANN,W.: Histologische und Mikroskopische Anatomie des Menschen. G.Thieme 3.Auflage Stuttgart 1959.

BURSTONE,M.S.: Esterase activity of developing bones and teeth. Arch.Path. (Chicago) 63, 164-167 (1957).

CHASSEL,H.: Beiträge zur Herkunft der polymorphzelligen Leukocyten., Virchows Arch.path.Anat. 27o, 1oo-116 (1928).

EDER,M. und A.SCHAUER: Fermenthistochemische und experimentelle Untersuchungen an Gewebsmastzellen. Beitr.path. Anat. 124, 251-277 (1961).

GIESEKING,R.: Submikroskopische Strukturunterschiede zwischen Histiocyten und Fibroblasten. Beitr.path.Anat. 128, 259-282 (1963).

GOMORI,G.: Chloroacyl esters as histochemical substrates. J.Histochem.Cytochem. 1, 469-47o (1953).

HERZOG,F.: Über adventitielle Zellen und über die Entstehung von granulierten Elementen. Verh.Dtsch.Path.Ges. 17, 562-565 (1914).

HOLMGREN,H., und WILANDER,O.: Beitrag zur Kenntnis der Chemie und Funktion der Ehrlichschen Mastzellen. Z.mikroskop.anat.Forsch. 42, 242-3o1 (1937).

LEDER,L.D.: Über die selektive fermentcytochemische Darstellung von neutrophilen myeloischen Zellen und Gewebsmastzellen im Paraffinschnitt. Klin.Wschr. 42, 553 (1964).

LEDER,L.D. und S.CRESPIN: Fermenthistochemische Untersuchungen zur Genese der Hautfenstermakrophagen. Frankf.Z. Path. 73, 611-628 (1964).

LEDER,L.D. und R.NICOLAS: Fermentcytochemische Untersuchungen zur Genese der Makrophagen an Hautfensterpräparaten. Frankf.Z.Path. 73, 228-244 (1964).

LEVER,W.F.: Histopathologie der Haut. Gustav Fischer, Stuttgart 1958.

MARCHAND,F.: Die örtlichen reaktiven Vorgänge (Lehre von der Entzündung) in KREHL-MARCHAND: Hdb.allg.Path. IV/1, 548-561 (1924).

MAXIMOW,A.: Beiträge zur Histologie der eitrigen Entzündung. Beitr.path.Anat. 38, 301-353 (1905).

MEISTER,H.: Zum Nachweis der Naphthol-AS-D-Chloracetat-Esterase in Histiocytomen der Haut. Zbl.allg.Path. 108, 105-107 (1965).

v.MÖLLENDORFF,W. und M.: Das Fibrocytennetz im lockeren Bindegewebe, seine Wandlungsfähigkeit und Anteilnahme am Stoffwechsel. Zschr.Zellforsch. 3, 503-511 (1926).

MOLONEY,W.C., MCPHERSON,K., and FLIEGELMAN,L.: Esterase-activity in leukocytes demonstrated by the use of naphthol AS-D chloroacetate substrate. J.Histochem. Cytochem. 8, 200-207 (1960).

ROMEIS, B.: Mikroskopische Technik. R.Oldenburg, München 1948

SCHAEFER,H.E. und R.FISCHER: Über den Nachweis von Gewebsmastzellen mit der Naphthol-AS-D-Chloracetat-Esterase-Reaktion in Histiocytomen der Haut. Zbl.allg.Path. 1o9, 397-4o1 (1966).

SCHAUER,A.: Die Mastzelle. Veröffentlichungen aus der morphologischen Pathologie, Heft 68, G.Fischer, Stuttgart 1964

SCHÜMMELFEDER,N.: Probleme der Fermentcytochemie. Folia haemat., N.F.6, 1-3 (1961).

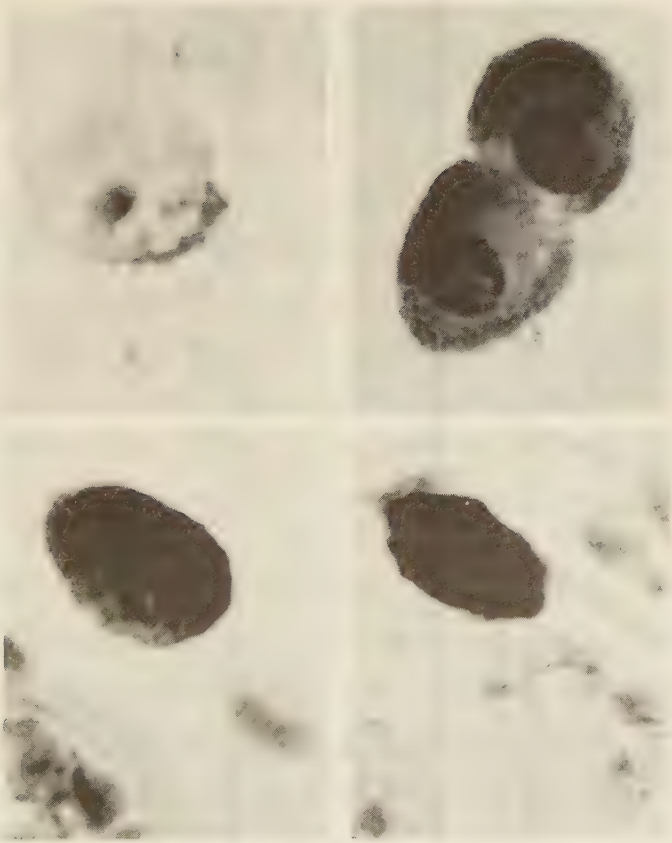
a
b
c
d

TIERSPEZIES	HAUT (Schnauze)	HAUT (Rücken)	ZUNGE	HERZ	LEBER	NIERE	MILZ
RATTE	+++ / +++	+++ / +++	+++ / +++	+ / +	++ / ++	+ / +	++ / ++
GOLDHAMSTER	+++ / +++	+++ / +++	+++ / +++	+ / +	+ / +	+ / +	++ / ++
MAUS	++ / ++	++ / ++	++ / ++	+ / +	- / -	+ / +	- / -
MEERSCHWEINCHEN	- / -	- / -	- / -	- / -	- / -	- / -	- / -
KANINCHEN	- / -	- / -	- / -	- / -	- / -	- / -	- / -

L e b e n s l a u f

Am 3. Oktober 194o wurde ich als drittes Kind des damaligen Oberstabsarztes Dr.med. Walter Goth und seiner Ehefrau Ilse, geb. Wellenkamp, in Braunschweig geboren. Nach vierjähriger Volksschulzeit trat ich 195o in das Wilhelm-Gymnasium zu Braunschweig ein. Ich wählte den humanistischen Zweig dieser Schule und legte dort im Februar 1959 meine Reifeprüfung ab. Mit dem Medizinstudium begann ich im Wintersemester 1959/6o in Innsbruck. Danach wechselte ich an die Universität München, wo ich im April 1961 die naturwissenschaftliche Vorprüfung, im April 1962 die ärztliche Vorprüfung und im August 1965 die ärztliche Prüfung ablegte. Außerdem studierte ich an den Universitäten Kiel und Berlin. Anschließend war ich am Pathologischen Institut und an der 1.med.Abtl. des Krankenhauses München-Schwabing sowie an der Hals-Nasen-Ohren-Klinik der Universität München tätig.

Es sei mir zum Schluß gestattet, Herrn Professor Dr.E.Langer für die Überlassung des Themas und die freundliche Unterstützung meinen besten Dank auszusprechen.